TOD GLOKOM BİRİMİ

TÜRK OFTALMOLOJİ DERNEĞİ 1928

Glokom Nedir?

Glokomda Sık Sorulan Sorular?

Hasta Bilgilendirme Kitapçığı

Türk Oftalmoloji Derneği Glokom Birimi tarafından hazırlanmıştır

2018

Sevgili hastalarımız, glokom dünya körlük nedenleri arasında en ön sırada olmasına rağmen tedavisi mümkün bir hastalıktır. Tedavi süreci tüm ömrü kapsar, yani kronik bir hastalıktır. Tedavinin başarılı olmasındaki en önemli kriter, hastanın hastalığını bilmesi ve tedavi sürecinde doktorunun önerilerine uymasıdır. Bu kitapçığın hazırlanma amacı da budur. Hastanın veya hastalığını hastaya anlatacak yakınının glokom hakkında temel düzeyde bilgi sahibi olması tedavi sürecini olumlu yönde etkileyecektir. Glokom ile savaşırken bir takım oyunu oynamamız gerekecektir. Bu takımın oyuncuları; hasta, doktor, hastanın yakınları, ilaç tedarikçileri ve sigorta şirketleridir (ülkemizde büyük oranda devlet, yani SGK). Takım içindeki herkesin aynı dili konuşması (ortak teorik bilgiye sahip olması) ve üzerlerine düşen görevleri yapması ile başarı yakalanacaktır.

Kitapçığın hazırlanmasında hastalarımızın sıklıkla sorduğu soruları öncelikle aldık. Yanıtları hazırlarken doğruluğu kanıtlanmış ve klasik glokom kitaplarında yeri olan bilgilerle yetindik.

Kitapçık, Türk göz doktorlarının tümünü bünyesinde barındıran Türk Oftalmoloji Derneği'nin Glokom Birimi tarafından oluşturulan bir kurul tarafından hazırlanmıştır, tüm hastalarımıza ve hasta yakınlarına yararlı olması dileklerimiz ile.

Türk Oftalmoloji Derneği Glokom Birimi

Glokom nedir?

“Glokom” deyimi halk arasında “göz tansiyonu” olarak da bilinir. Günümüzde glokom hastalığı denilince; görme siniri (optik sinir) üzerinde tahribat yaparak ilk dönemlerde hastanın çevre görmesini bozan, son dönemlerinde ise körlüğe yol açabilen bir görme siniri hastalığı (optik nöropati) anlaşılır.

Göz siniri, beyin ile göz arasında iletişimi sağlayan bir organdır. Baktığımız cisimden gelen ışık göze girer ve retinadaki (gözün iç kısmındaki görme hücreleri ve damarların bulunduğu alan) ışık yakalama hücreleri (fotoreseptörler) tarafından algılanır. Fotoreseptörler yakalanan ışığı elektrik akımına dönüştürerek sinir hücrelerine (ganglion hücreleri) aktarır. Ganglion hücrelerinin uzantıları (akson) birleşerek göz sinirini oluşturur. Göz siniri bu elektrik akımını beynimizin arkasında bulunan görme merkezimize (oksipital korteks) taşır ve görüntü burada oluşur. Oluşan görüntünün ne anlama geldiği beynimizin diğer bölgelerindeki merkezlerle işlenir ve bir anlam oluşur. Glokom yukarıda anlattığımız görme yolunun ganglion hücreleri bölümünü bozar. Buradaki hücre sayısı çoktur. Hastalığın ilerlemesi ile etkilenen hücre sayısı artar. Az sayıda hücrenin etkilendiği hastalığın başlangıç aşamasında hasta görme ile ilgili bir olumsuzluk algılamaz. Zamanla ölen hücrelerin taşıma görevi olan görüntü parçaları beynimize taşınamaz ve görüntünün o kısımlarını görememeye başlarız. Ancak beynimiz bu görmediğimiz alanları bir hayal ile doldurmaya başlar. Örneğin ağaçlıklı bir alanda duran saksıya denk gelen yerdeki ganglion hücreleri öldüyse o bölgeyi ortamın baskın rengi olan yeşil (ağaçlar yeşilse tabii) ile hayali olarak görürüz.

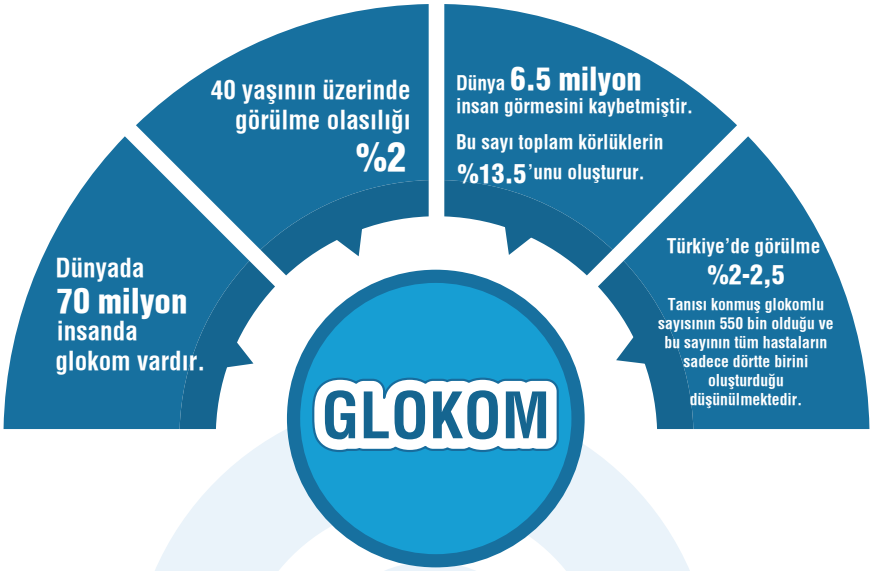

Glokom neden olur?

Yukarıda nasıl olduğunu anlattık, ancak bunun neden olduğunu henüz bilmiyoruz. İlerleyen bölümlerde anlatacağımız risk faktörleri glokomun oluşmasını kolaylaştırır ancak tek başına neden değildir. Örneğin göz içi basıncı yüksekliği glokomun oluşmasında bir risk faktörüdür ancak tek neden değildir.

Göz tansiyonu nasıl oluşur?

Tüm insanlarda göz içi basıncı normal şartlarda da vardır. Göz içi basıncı, gözün içinde yapılan ve adına "aköz hümör" denilen bir sıvı tarafından oluşturulur. Aköz hümör gözün damar tabakası içinde üretilir ve göz içine salgılanır. Göz içindeki sıvının yapımı ile gözün dışına çıkışı arasında bir denge vardır. Bu denge sayesinde gözün içinde sabit basınç oluşur. Bu basınç göz küresinde görme duyusu ile ilgili doku ve organların

bütünlüklerini korumaları için gereklidir. Çünkü göz küresinin dışında ona baskı uygulayacak göz dışı kaslar, yağ dokusu, göz kapakları gibi yapılar vardır. Gözün içindeki basınç dış etkenlerden göz küresinin korunmasını sağlar. Ayrıca göz içi sıvısı içerdiği oksijen ve besin maddeleri ile gözün içinde başta kornea olmak üzere pek çok yapının beslenmesini temin eder ve artık metabolizma ürünlerini uzaklaştırır. Kısaca göz içi basıncı "aköz hümör" tarafından oluşturulur ve göz sağlığı için gereklidir.

Göz tansiyonu ile göz tansiyon hastalığı (glokom) birbirinden ayırt edilmelidir. Glokom göz içi sıvısının yeteri kadar dışa çıkamaması sonucu göz içinde birikmesi, basıncın artışı ve görme siniri üzerinde harabiyetin başlaması demektir.

Göz tansiyonunun normal değeri nedir?

"Normal göz içi basıncı" kişiye özel bir değerdir. Yani "normal göz içi basıncı"; optik sinir üzerinde harabiyete ve görme alanlarında kayba yol açmayacak bir basınç seviyesi demektir. Bu seviye bireyler arasında farklılık gösterebilir. Ancak üst ve alt sınır kabul edilebilecek değerleri söz konusudur. Genellikle "9 mmHg alt sınır, 22 mmHg üst sınır" olarak kabul edilir. Bu sınırlar içinde dahi optik sinir üzerinde glokom hasarı olabileceği unutulmamalıdır. Çünkü glokomun oluşumunda etkili olan tek faktörün göz içi basınç düzeyi olmadığı bilinmektedir.

Göz tansiyonu yüksekliği glokom demek midir?

Hayır. Göz tansiyonunun yükselmiş olması göz içinde üretilen göz sıvısının kan damarlarına geçmeyip gözün içinde birikmesi halidir. Glokom ise bir göz siniri hastalığıdır. Göz tansiyonunun yüksek olması glokom olma

olasılığını yükseltir ama nedeni değildir. Göz tansiyonu yüksekliği glokom için bir risk faktörüdür tıpkı ailesinde glokomlu akrabalarının olması gibi. Risk faktörünün ne anlama geldiğini bir örnek ile açıklamak isteriz; sigara içenlerde kalp krizi geçirme riski içmeyenlere göre daha fazladır, ancak sigara, kalp krizine yol açar diyemeyiz, çünkü içmeyenler de kalp krizi geçirmektedir. Göz içi basıncının yüksek olması da o bireyin mutlaka glokom hastası olacağını göstermez.

Göz içi basıncı neden artar?

Göz içi sıvısının yapımı ve gözü terk ediş hızı arasında bir denge vardır. Eğer sıvının göz dışına çıkışında bir engel varsa gözün içinde birikmeye başlar. Artan göz içi sıvısının yarattığı basınç göz küresinin duvarlarına yansır ve göz içindeki en önemli yapılardan olan görme tabakası (retina) hücrelerine ve bu hücrelerin uzantılarının oluşturduğu görme siniri üzerine baskı yapmaya başlar. Yüksek basınç uzun süreli devam edecek olursa görme sinirinin göz içindeki bölümünde (optik disk) glokom hasarı başlar.

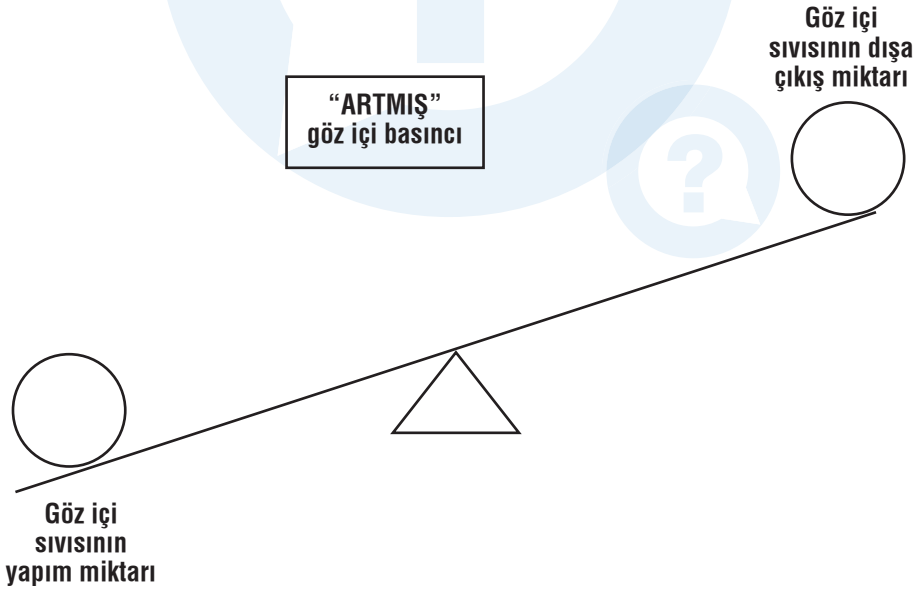

Glokomda bozulan sinirimiz yeniden düzelir mi?

Hayır. Bu yüzden erken tanı konulması ve tedavisi zorunludur. Yapacağımız tüm tedaviler sizin tedaviye başladığınız gündeki halinizi korumanıza yöneliktir.

Glokomda risk faktörleri nelerdir?

Yüksek göz içi basıncı glokomun oluşumunda hala en önemli risk faktörü olarak kabul edilmektedir. Diğer bazı faktörler genellikle basınç artışına neden olarak glokomun oluşumunda rol oynar.

Glokomda önemli kabul edilen risk faktörlerinden bazıları şunlardır;

A- Göze ait risk faktörleri

1- Göz tansiyonunun artması (en önemli)

2- Gözün ön saydam merceği (kornea) tabakasının normalden daha ince yapısı (yaklaşık 500 mikrondan daha ince).

3- Görme sinirinin göz içi parçasının (optik disk) yapısal özellikleri: Optik diskteki mevcut sinir lifi sayısı, liflerin arasındaki destek dokunun miktarı, liflerin genişliği disk üzerine gelecek olan basınca karşı dayanıklılığı oluşturan etkenlerdir.

4- Miyopi: Miyopi hem glokom riskini arttırır, hem de tanıda zorluk yaratır.

B- Sistemik risk faktörleri

1- Yaşın artışı: Glokom her yaşta görülen bir hastalık olmakla birlikte ilerleyen yaşta görülme sıklığı artmaktadır.

2- Genetik (kalıtımsal) faktörler: Aile bireyleri arasında glokom hastası olması riski arttırıcı faktördür. Özellikle anne, baba ve kardeş gibi birinci dereceden yakın akrabaların glokomlu olması bu riski arttırır.

3- Irk faktörü: Özellikle siyah ırkta daha erken yaşlarda ve daha yüksek değerlerde basınç artışına rastlanılmaktadır. Değişik ırklarda farklı glokom tipleri görülmektedir.

4- Cinsiyet: Kadın–erkek cinsleri arasında basınç düzeyleri farklı olmamakla birlikte bazı tip glokomlarda cinsiyet seçiciliği vardır.

5- Arteryoskleroz: Glokom hasarının ortaya çıkışında ise direkt sorumlu olmamakla birlikte göze gelen kan akımını azaltarak ve gözün beslenmesini bozarak etkili olabilir. Sigara ve yüksek serum lipid seviyeleri arteryoskleroza neden olarak basınç artışı yapabilecek risk faktörleridir.

6- Dolaşım bozuklukları: Arteryel hipertansiyon glokom oluşumunda öncelikli rol oynamaz ancak uzun sürecek olursa damar cidarında bozulmalara ve arteryosklerotik değişikliklere yol açarak etkili olabilir. Optik sinir hasarından esas sorumlu olan ise düşük arteryel basınçtır (hipotansiyon). Özellikle gece uyku sırasında kan basıncındaki düşüş ya da ayakta iken ani basınç azalmaları optik diskin beslenmesini etkileyebilir ve glokoma eğilimli gözlerde hasara neden olabilir. Vazospazma (damar büzüşmesi) neden olan soğuk, stres gibi faktörler optik sinir dolaşımında bozukluklara yol açarak glokom değişikliklerinin ortaya çıkışına neden olabilir. Özellikle soğuk eller, migren ataklarının mevcudiyeti bu yönden dikkate alınması gerekli ipuçlarıdır.

7- Diyabetes Mellitus (Şekerli diyabet): Diyabetli hastalarda glokom görülme sıklığı normal toplumdan daha yüksektir ve diyabetik hastaların optik diski artan göz tansiyonuna daha fazla hassastır. Ancak bu konuda son zamanlarda farklı görüşler vardır.

8- Diğer risk faktörleri: Otoimmün hastalıklar, tiroid bezi hastalıkları, damar iltihapları (vaskülitler) ve nörolojik bazı tablolar glokom oluşumunda rol oynayan diğer risk faktörleridir.

9- İlaç kullanımı: Özellikle kontrolsüz kullanılan kortizon hap ve damlaları göz tansiyonunda artışa neden olabilir.

Ailemde görme kaybına kadar giden glokom hastaları var, benim göz tansiyonum sınır değerlerde çıkıyor, ne yapmalıyım?

Glokom kalıtımsal olabilir. Ailesinde glokom olanların belirli aralıklar ile muayene olmasını gerekir. Özellikle anne, baba, kardeşler gibi birinci derece yakın akrabaların glokom hastası olması göz tansiyon hastalığı gelişme ihtimalini çok arttırır. Bununla birlikte ailede bilinen hiçbir yakınında glokom saptanmamış kişilerde de glokom gelişebileceğini unutmamamız lazımdır. Bu nedenle daha yakın takipte olmanız ve sadece göz tansiyonu değil görme alanı muayenesi, göz sinir taraması gibi erken teşhis yöntemleri ile izlenmeniz gereklidir.

25 yaşındayım, glokomun ileri yaşlarda olduğunu duydum, bende göz tansiyonumu ölçtürmeli miyim?

Glokomun belirli bir yaştan sonra sıklığının arttığı doğrudur ancak bu daha erken yaşlarda glokom olmayacak anlamına gelmez. Özellikle tanı yöntemlerinin artışı ve insanların daha erken göz doktorlarına gitmesi genç yaşlarda da glokom olabileceğini göstermiştir. Özellikle çeşitli doğumsal glokomlar gençlik döneminde tespit edilebildiği gibi, pigmenter glokom gibi sonradan gelişen glokomlarda olabilir. Bu nedenle her göz muayenesinde göz tansiyonları ölçtürülmeli, görme sinirine baktırılmalı ve şüphe duyulduğunda mutlaka bir glokom uzmanından yardım istenmelidir.

Glokom için sinsi bir hastalıktır denir. Doğru mu?

Evet doğrudur. Özellikle sık rastlanılan belirtisiz (açık açılı) tipinde hastanın göz tansiyon artışını hissetmesi genellikle mümkün değildir. Erken devrede

görmede değişiklik yapmaz, ağrı veya benzeri göz şikâyetine neden olmaz. Ancak çok ileri teknikler kullanıldığında (bilgisayarlı görme alanı muayenesi veya görme siniri taraması) görme siniri zedelenmesi erkenden tanınabilir. Bu nedenle göz tansiyon ölçümünde bir şüphe duyulursa mutlaka bir glokom uzmanı tarafından değerlendirilmelidir. Bilinmelidir ki glokom tedavi edilebilir ancak kayıplar geri getirilemez.

Vücut tansiyonu ile glokom arasında bir ilişki var mı?

Aslında iki hastalık birbirinden bağımsızdır. Yani vücut tansiyonu olan kişinin aynı zamanda glokomlu olması beklenmez. Yani aralarında doğrudan bir ilişki yoktur. Ancak yüksek veya düşük vücut tansiyonu göz sinirinin beslenmesini bozarak glokomun kötüleşme hızını artırabilirler, yani indirekt bir ilişki olabilir. Glokomlu hastaların vücut tansiyonlarının normal değerlerde olması istenir. Kullanılan ilaçlar açısından da iki hastalık arasında ilişki kurulabilir. Örneğin hem glokomda hem de vücut tansiyonu yüksekliğinde kullanılan beta blokörlerin birlikte kullanımı olumsuz sonuçlar doğurabilir, kardiyolog ve göz hekiminiz ile bu ayrıntıları konuşmanızı öneririz.

Doktorum bana glokom olduğumu söyledi, ancak benim hiçbir şikâyetim yok, yanılmış olabilir mi?

Glokomun çoğu tipinde hastalığın başlangıcında hiçbir şikâyet olmayabilir. İleri bölümlerde anlatılacak muayene yöntemleri ile göz siniri hücrelerinizin etkilenmiş olduğu ispatlanmış ve glokom tanınız konmuş olabilir.

Glokomlu olup olmadığımı kendim anlayabilir miyim, bir şikâyet olacak mı?

Hiçbir şikâyetiniz olmayabilir. Ani kapalı açılı glokom gibi tiplerde şiddetli ağrı görülebilir ancak diğer tipler genellikle rastlantı sonucu bir göz doktoru tarafından saptanır.

Aralıklarla başım ağrıyor, glokom olabilir miyim?

Bu soruya kesin cevap vermek güçtür. Daha önce söylendiği gibi glokom genelde şikayet yaratmaz. Baş ağrısı migren gibi hastalıklara bağlı olabilir. Ancak migren sanılıp tedavi gören ama aslında glokom olan veya migren ile birlikte glokom hastalığının da geliştiği hastaların olduğunu belirtmek isteriz.

Gözüm kızarıyor, sulanıyor, kaşınıyor, seğiriyor glokom olabilir miyim?

Hayır, bu tür şikâyetler ile glokom arasında bir ilişki yoktur.

Glokom görmeyi bozar mı?

Bu soruya “evet bozar” şeklinde bir cevap vererek geçip gidemeyiz. Çünkü hasta görmesinde bir bozukluk hissetmiyorsa “bende glokom yok” diye yanlış bir kanıya kapılabilir. Bu sakıncalı mantık hem hastaya hem de tedavisini üstlenen doktora çok şey kaybettirir.

Yukarıda görmenin nasıl oluştuğunu anlattık. Glokomda önce görme yollarımızdaki hücreler bozulur sonra görme ile ilgili bozukluklar başlar. Bu hücrelerin bozulmaya başlayıp başlamadığını özel aletlerimiz ile

anlayabiliyoruz, yani daha siz görme bozukluğu yaşamadan, ya da görme bozukluğunuz ilerlemeden biz neler olabileceğini testlerimiz ile çok önceden fark edebiliyoruz, bu yüzden test verilerine şikâyetinizin olup olmamasından daha fazla önem vermenizi öneririz.

Görme karmaşık bir olaydır. Görüyor musun sorusundan anladığımız; genel olarak baktığımız şeyleri görüp görmediğimizin soruluyor şeklinde bir algılamadır. Hâlbuki görmenin birçok alt grubu vardır. Örneğin evin penceresinden bahçenizdeki bir ağaca baktığınızda şunlar olur: ağaç sizden ne kadar uzakta, hareketli mi yoksa duruyor mu (rüzgar varsa yaprakları dalgalanacaktır, siz rüzgarı hissetmeseniz bile daha önceki tecrübelerinizden ve öğrendiklerinizden havanın rüzgarlı olduğunu hissedersiniz, hatta evin içinde üşümüyor bile olsanız o görüntü sizi ürpertir), rengi nasıl (ağacın rengi ve görüntüsü yine daha önceki bilgilerinizden o ağacın ne ağacı olduğunu anlamanızı sağlar), ağacın hacminin, boyutlarının algılanması, ağaca bakarken etrafındaki diğer şeyleri de ağaca göre biraz daha bulanık görürsünüz (görme alanınız). Görmeyi oluşturan tüm bu ayrıntılar beyninizde birleştirilir ve gördüğünüzden bambaşka bir anlam oluşmasına izin verir, yine o ağaç örneğinden ilerleyecek olursak, gördüğünüz ağaç çocukluğunuzda dallarında sallandığınız ağacı, babanızın sizi arkanızdan ittiğini hatırlatacaktır, ağacı görürken babanızı da hatırlarsınız, bir anlamda gördüğünüz babanız olur. Glokom tüm bunları, görme fonksiyonlarını bozabilir. Sosyal yaşamımızı etkileyebilir. Görme fonksiyonlarındaki değişimleri fark etmeye çalışırken sadece ağacı görüp görmediğinizi sorgulamayın, sosyal yaşamınızda açıklayamadığınız gariplikler olup olmadığını da gözlemlemeye çalışın, hissettiklerinizi doktorunuzla paylaşın.

Görme ile ilgili ilk şikâyet ne olabilir?

Önceki bölümlerde anlattığımız gibi hastalığın başlangıcında görme ile ilgili bir şikayet algılanmaz. Hastalığın ilerlemesi ile fark edilebilecek ilk şikayet

görüntülerin silikleşmesi, benzer tonlardaki şekillerin ayırt edilememesidir. Bunu şöyle bir örnekle açıklayabiliriz; ikinci baharını yaşayan hanımlarımız saçlarını genellikle sarıya boyatırlar, bunun nedeni kontrast görme duyumuzun fizyolojisinden yararlanmaktır. Sarı saç uzadığında dipte açığa çıkan beyaz saçın fark edilmesi siyah saça göre daha zordur. Glokomlu kişiler de birbirine benzeyen tonları ayırt etmekte zorlanırlar.

Tabii burada belirtmemiz gereken bir husus var; biz iki gözümüz ile bakarız, gözlerden biri glokomlu, diğeri normalse veya iki gözün glokom düzeyi asimetrikse iki gözle baktığımızda bu tür şikâyetler algılanmaz, her şey normal görülür. Bu yüzden kendi kendinize test yaparken her iki gözü teker teker kapatarak test yapmanız gerekir.

Görme alanı daralması günlük hayatımızı etkiler mi?

Önce görme alanının ne olduğundan kısaca bahsetmemiz gerekir. Görme alanı baktığımız yerin etrafındaki alan genişliğidir. Biz bir cisme baktığımızda cismin görüntüsü sarı noktamızda oluşur. Sarı nokta, görüntünün en net yakalandığı yerdir, bu yüzden görmek istediğimiz şeyleri sarı noktamızın üzerine oturtmak için gözümüzü hareket ettiririz. Bu sırada hedef cismin etrafındaki şeyler de retinamızın üzerinde görüntü oluşturur, bu görüntü sarı noktada oluşan görüntüye göre daha kalitesiz bir netliktedir, bu alana görme alanımız diyoruz.

Yüzümüzün anatomik özelliğinden dolayı sağ gözün sağındaki ve sol gözün solundaki alanlar daha geniş bir alanı kapsar, karşıt taraflar ise burnumuzdan dolayı daha dar bir alanı gösterir. İki gözle baktığımız için burnumuzun yarattığı bu kısıtlayıcı duvarı fark etmeyiz. Anlattıklarımızı hemen örnekleyerek daha iyi anlamanızı sağlamak istiyoruz; okuduğunuz paragrafın üzerindeki ve altındaki paragrafı bu yazıyı okurken daha kötü gördüğünüzü fark ettiniz mi? Orası sizin görme alanınızdır. Aklınıza görme

alanı ne işimize yarıyor diye bir soru gelebilir. Bizi tehlikelerden korur. Araba kullanırken hep yola bakarız, sağımızda veya solumuzda akıp giden bulanık görüntüyü de bir yandan izleriz, görme alanımızda farklı bir görüntü oluşursa hemen kafamızı veya gözümüzü o alana döndürerek onun ne olduğuna bakarız. Eğer görme alanınızda bir daralma varsa bunu fark etmez ve oraya bakmazsınız.

Bu konuya biraz fazla değinmek istiyoruz, çünkü glokomda gelişen görme alanı değişiklikleri hastalara yetersiz veya hatalı anlatılmakta, hastalar da bu anlatılanların kendilerinde olmadığını görünce hastalıklarını hafife almaktadırlar. Hatalı anlatımda görme alanının daraldığı, etrafın siyah, sadece orta alanın açık olduğu, sanki bir borunun içinden bakar gibi bir görüntü oluştuğu anlatılır. Bu görüntü çok az hastada hastalığın son zamanında oluşur.

Gerçekte ise durum çok daha farklıdır; glokomda ganglion hücrelerinin hasara uğraması retinadaki o bölgenin görme duyarlılığını etkilemektedir. Görme alanının ilgili bölgesinde görülemeyen bir alan oluşur. Görme alanı testi yapılırsa o bölge grafikte siyah olarak gösterilir. Ama hasta o alanı test çıktısında olduğu gibi siyah değil etrafın baskın rengiyle kaplanmış bulanık bir alan olarak görür, beyin boşlukları bir hayal yaratarak doldurur. Örnek vererek daha iyi anlamanızı sağlayalım; ağaçlıklı bir yolda araba kullandığınızı farz edin, bu sırada devamlı yola bakacaksınız, yol sizin sarı noktanızda, ağaçlar ve kenardaki her şey de retinanızda görüntü oluşturur. Eğer glokoma bağlı görme alanı defektiniz varsa ağaçların arasından yola doğru koşmakta olan bir çocuğu göremezsiniz. Çocuğun olduğu alanı beyniniz ortam baskın rengi yeşil ile (çünkü ağaçlar yeşildir) baskılayacaktır, dolduracaktır. Bahsettiğimiz bu yanılsama, hastayı hatalı anlatımdaki siyah görmeden daha tehlikeli bir duruma sokuyor, çünkü bölgeyi siyah olarak görseniz bir gariplik olduğunu algılayıp daha temkinli araba kullanacaktınız. Glokom hastasının araba kullanmadaki kaynağı belirsiz öz güveninin

nedeni bu yanılsamadır. Görme alanı kayıplarında yukarıda anlattığımız gibi her iki göz farklı ciddiyette bir glokom hasarına sahipse daha az hasara uğramış diğer göz tarafından desteklenebilir, bu durum hastanın hastalığını anlamasını daha da güçleştirmektedir.

Spor yapmanın glokoma faydası var mı?

Sağlıklı vücutta glokomun kötüleşme hızı yavaşlayacaktır bu yüzden spor yapılmasını öneriyoruz. Ancak pigment dispersiyonu sendromu ve bunun sonucu gelişecek pigment glokomu adı verilen özel bir glokom tipinde hastaların ağır sporlardan kaçınması gerekir, glokom çeşidinizi spor yapmadan önce doktorunuza sorunuz. Ayrıca dalma sporu ve bazı yoga hareketleri göz içi basıncını artırarak glokoma olumsuz etki edebilir, kaçınılmalıdır.

Vitamin ve mineralleri almanın glokoma faydası var mı?

Her ikisi de glokomun tedavisinde kullanılan temel ilaçlar değildir. Serbest radikal giderici vitaminlerin ve magnezyumun yardımcı tedavi olarak kullanılması ile fayda sağladığını bildiren çalışmalar vardır ancak henüz bir kural oluşmamıştır.

Glokom deyince tek bir hastalıktan mı bahsediyoruz, yoksa tipleri var mı?

Yukarıda bahsettiğimiz gibi glokom, göz sinirinin ilerleyici hasarıdır. Oluş mekanizmasına göre farklılaşan tipleri vardır. Tiplerinin bilinmesi iki açıdan önemlidir;

✓ Tedavi tipler arasında farklılık gösterebilir, tedavinin belirlenmesi

açısından hangi tip glokom olduğunu da bilmeliyiz.
✓ Glokomun kötüleşme hızı tipler arasında farklılık göstermektedir. Örneğin normal basınçlı glokomda çok yavaş bir kötüleşme olurken soyulma (eksfoliyatif) glokomunda çok hızlı bir kötüleşme olabilmektedir. Glokom tipinin bilinmesi tedavi stratejimizin agresifliğini belirlememizde doktora yardımcı olacaktır.

Kısaca tipleri sınıflayacak olursak; konjenital (doğumda var olan), primer (başka bir hastalığa bağlı olmaksızın gelişen saf glokom) ve sekonder (başka bir göz hastalığının yarattığı glokom) glokomdan bahsedebiliriz. En sık görülen tip primer açık açılı glokomdur. Bu tip genellikle 40 yaşın üzerinde görülen tiptir.

Glokom tipleri nelerdir?

Glokomun farklı sınıflandırılmaları yapılabilir: Ortaya çıkış zamanına göre, oluşum mekanizmasına göre, gözün yapısına göre.
En sık rastlanılan glokom tipi olan açık açılı ya da eski tabiri ile kronik basit glokom genellikle ileri yaşlarda ortaya çıkar. Basınç artışına göz sıvısının dışa akımındaki azalmanın yol açtığı kabul edilir. Göz içi basıncının artış hızı nispeten yavaştır ve hasta bu artışa uyum göstereceğinden dolayı durumdan habersizdir. Hastalığın bir diğer sonucu olan çevre görme alanı kayıpları hasta tarafından hissedilmez.

Açı kapanması glokomu (glokom krizi) ise dar açılı hastalarda göz sıvısının dışa akışındaki ani duraklamaya bağlı göz içi basıncının hızlı bir seyirle oldukça yüksek değerlere çıkması sonucudur. Hastada şikâyetler ani ve belirgindir. Göz tansiyon krizi olarak da bilinir.

Göz içi basıncının artışına pek çok sebep yol açabilir. Örneğin konjenital (doğumsal) glokomda anne karnından itibaren devam eden gelişim

bozukluğu sonucu göz sıvısını dışa taşıyacak kanallar yeterince gelişememiştir. Göz içi basıncı daha anne karnında artar.

Glokom belirtileri nelerdir?

Glokom hastalarındaki şikâyetler ve belirtiler hastalığın tipine ve ortaya çıkış yaşına göre değişiklik gösterirler.

En sık rastlanılan glokom tipi olan açık açılı (kronik basit) glokomda şikâyetler çok azdır. Hastanın baş ağrısı, görmede bulanıklık, yakın görmede sorunlar, karanlık adaptasyonu bozuklukları gibi yakınmaları olabilir. Ancak hastanın görmesi bozulmamıştır ve glokomun son devrelerine kadar da normal kalabilir. Bu durum glokomun erken tanısında güçlük yaratır. Hastalığın başlangıcından itibaren çevreyi görme kabiliyeti bozulmaya başlar ancak iki göz birlikte kullanıldığından çevre görmesinde meydana gelecek bozulmalar diğer göz tarafından gizlenir. Bu nedenle hastalar görme alanlarındaki kayıpları erken dönemde nadiren hissederler ve genellikle son evre dediğimiz bir boru içinden bakıyormuş gibi çevre görmesi kaybolduğu durumda (tüp görme) hekime gelebilirler. Bu nedenle tüm göz hastalarının göz tansiyonlarının ölçümleri ve göz dibi (fundus) muayenelerinin yapılması glokomun erken tanısı için çok önemlidir.

Akut açı kapanması (glokom krizi) ile oluşan ani basınç artışları en fazla şikâyete neden olan glokom tipidir. Ani basınç artışı ile gözde ve başta şiddetli ağrı, göz çevresinde ışıklı halkalar görme (halo), göz kapaklarında şişlik, bazen bunlara eşlik eden mide bulantısı ve kusma, görmede ani azalma ortaya çıkabilir. Bu tipin sıklıkla migren ile karışabileceği akılda tutulmalıdır. Sık baş ve göz ağrısı şikâyeti olan hastalarda göz muayenesi ihmal edilmemelidir.

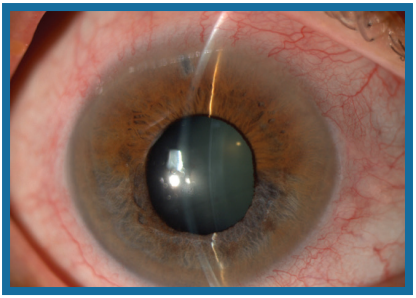

Resim 1: Akut glokom krizi geçirmiş göz

Resim 2: Doğuştan (konjenital) glokomlu gözde buftalmus

Doğumsal (konjenital) glokomda göz içi basıncı ön kamara açısındaki gelişim bozukluğuna bağlı olarak anne karnında artmıştır. Doğuma kadar devam etmiş yüksek basıncın etkisi ile göz küresi büyüyecektir (buftalmus = öküz gözü görünümü). Bu durum göz içindeki hassas yapıların ve özellikle görme sinirinin korunması amacını taşır. Kornea tabakasında gerilmeye bağlı çatlamalardan aköz sıvısı kornea katlarının arasına girer bu nedenle kornea şeffaflığını kaybederek bulanık bir görünüm alır. Bebek ışıktan çok rahatsızdır (fotofobi), gözde sürekli sulanma (epifora) vardır ve göz kapaklarını kapalı tutmak ister (blefarospazm). Özellikle bebekle ilk karşılaşan aile hekimi ya da çocuk hekimleri bu üçlü (buftalmus, epifora, fotofobi) ile karşılaştıklarında doğumsal glokomu akla getirmelidirler.

"Normal Basınçlı Glokom" ne demektir ve tedavisi nasıl yapılmaktadır?

Glokomlu hastalarda göz basıncı genellikle 20 mmHg ve üzerinde olmaktadır. Glokomun bu tipinde ise göz basıncı, 20 mmHg'nın altındadır. Tedavisi en zor, ancak en yavaş ilerleyen tiptir. Vücudun kan ve damar hastalıkları ile yakın ilişkilidir. Tedavide bu açıdan da destek olmak gerekir.

“Pigment Glokomu” ne demektir ve tedavisi nasıl yapılmaktadır?

Gözün renkli kısmı, irisin pigment parçacıklarının dökülerek, küçük göz kanallarını tıkaması ile oluşur. Diğer tiplere göre daha genç yaşta görülür. Bu tip glokomu olan hastalarımızın aşırı egzersizden kaçınmasını salık veririz.

“Neovasküler glokom” ne demektir ve tedavisi nasıl yapılmaktadır?

Neovasküler glokom retina damarlarının tıkanması veya şeker hastalığı gibi göz arkasında kanamaların görüldüğü hastalıklarda sonra gelişir. Bu hastaların öncelikle retinalarının lazer ile tedavi ve/veya göz içine iğne yapılması gereklidir, buna rağmen göz basıncı düşmüyorsa glokom ameliyatı önerilir. İlaç tedavilerinden yarar görülmez. Ameliyatında göz içi ile dışı arasında sıvı akışını sağlamak için göz içine bir tüp yerleştirilir. Ameliyatın başarısı daha sonra yapılacak retina tedavisinin başarılı olmasına bağlıdır.

Soyulma (Eksfoliyatif) glokomunda neden daha erken lazer ve ameliyat öneriliyor?

Eksfoliyatif glokom, glokom tipleri içinde en hızlı ilerleyen glokom çeşididir. Genellikle önce bir gözde başlar, sonra diğer göz de etkilenir. İlaçlara iyi yanıt vermez ve erken lazer veya ameliyat yapılması gerekir. Bu hastaların katarakt ameliyatları da zor olmaktadır. Bu yüzden lenslerinin çok sertleşmeden ameliyat edilmesi olası komplikasyonları azaltmak açısından tavsiye edilmektedir.

Konjenital glokom nedir ve çocuğumuzda glokom olup olmadığını nasıl anlarız?

Bebeklerde doğumdan itibaren gelişmiş glokomlara "Konjenital Glokom" diyoruz. Tek veya iki gözü birden tutabilir. Gözler genellikle büyüktür, kornea saydamlığını kaybetmiştir. Gözünde sulanma, ışıktan rahatsız olan ve büyüklük fark edilen çocuklardan şüphelenilmelidir. Bu bebekler sıklıkla gözlerini ovuştururlar. Hafif glokomlu bebeklerde ilaç tedavisi denenebilir fakat tedavi genellikle ameliyat gerektirir.

1 aylık bebeğimin neden bir gözü diğerinden daha büyük?

Bebeğinizde "doğumsal göz tansiyon hastalığı (konjenital glokom)" olabilir. Anne babası akraba olan ve ailede görmeyen yakını bulunan, bir ya da iki kardeşi glokomlu doğan bebeklerde doğumsal glokom görülebilir. Göz tansiyonunun anne karnında artması henüz yumuşak olan göz küresinin dış kabuğunun genişlemesine neden olur. Bu bebekler büyük gözlü (halk arasında öküz gözü de denir) doğarlar. Ancak göz sadece büyük değildir, mavimsi bir rengi vardır, göz içindeki yapılar (gözün renkli tabakası, göz bebeği) rahat seçilemez. Işıktan kaçarlar ve gözleri aşırı sulanır, sıkıca gözlerini kapatırlar.

Bu belirtileri gösteren bebekler doğumsal göz tansiyonu olup olmadığının öğrenilmesi için mutlaka uyutularak (genel anestezi altında) muayene

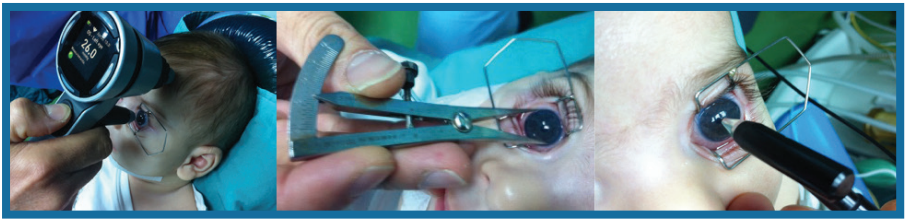

Resim 3: Doğuştan glokomlu bebeklerin muayenesi

edilmelidirler. Başka hastalıkların varlığı ayırıcı teşhiste değerlendirilir ve göz tansiyonu kesinleşirse mutlaka bir an önce müdahale edilmelidir.

Oküler Hipertansiyon ne demektir?

Göz basıncı 22 mmHg üzerinde olduğu halde glokom olmayanlara oküler hipertansif kişiler denir. Bu bir hastalık değildir. Ancak göz basıncı diğer insanlara göre yüksek olduğu için glokom olma riski fazladır. Yaşa, vücut hastalıklarına, göz damarları ve sinirinin durumuna veya ailede glokomlu kişinin olup olmamasına bağlı glokom olma riskini azaltmak için, bu kişilere bazen ilaç başlanabilir.

Glokomlu olup olmadığımı anlamak için göz basıncımı ölçtürmem yeterli olur mu?

Hayır. Önceki bölümlerde belirttiğimiz gibi göz basıncı yüksekliği glokomun nedeni değildir. Sadece bir risk faktörüdür. Basınç o göz için yüksekse, glokomun kötüleşmesini hızlandırır, bu açıdan göz içi basıncının belirlenmesi ve gerekiyorsa düşürülmesi glokom tedavisi açısından önem taşır.

Göz doktorunuz glokom olup olmadığınızı anlamak için; göz tansiyonunuzu ölçmeli, rutin göz muayeneniz yapmalı, kornea kalınlığınızı ölçmeli, görme alanı, göz siniri ve retina damarlarını incelemesini yapmalıdır. Bu muayenelerden sonra glokomunuzun tipini belirlemek için ilave muayene teknikleri de kullanılmalıdır.

Göz tansiyonu 20 mmHg'nın altında olursa glokom olmaz mı?

Hayır, olabilir. Bu 3 şekilde mümkündür;

1. Hastanın kornea tabakası incedir, ölçüm yanlış yapılmıştır.

2. Özellikle glokom hastalarında göz tansiyonları gün içinde büyük oynamalar gösterebilir (diürnal dalgalanma). Ölçüm düşük olan döneme rastlamıştır.

3. Normal (düşük) basınçlı glokom olabilir, burada görme siniri üzerinde olan hasarın nedeni artmış göz içi basıncı değil görme sinirini besleyen kılcal damarlarda kan akışındaki yetersizliktir.

Göz tansiyonum yüksek olmasına rağmen göz doktorum bana "Sende glokom yok ama oküler hipertansiyon var" dedi ve ilaç vermedi. Bu tehlikeli midir?

"Oküler hipertansiyon" göz içi basıncının normal değerlerin üstünde seyretmesi ancak görme sinirinde zedeleyici bir etkinin olmaması durumudur. Hastada normal bir görme alanı ve görme siniri görünümü vardır. Bu duruma en sık olarak kornea dokusunun kalın olması neden olur. Bu hastaların gelecekte glokoma dönüşümü düşük olasılıktır, dikkatle takibi gerekir, ilaç başlanmaz. Fakat kornea dokusu ince ölçülürse ve göz tansiyonu çok yüksek değerlere çıkarsa, ailede glokom öyküsü varsa bu tip hastalar yüksek riskli gruba girerler ve glokom hastası gibi ilaç tedavisi başlanır.

Glokomda tanı yöntemleri:

Göz tansiyonu ölçümü oftalmolojik muayenenin ayrılmaz bir parçası olmalıdır. Göz tansiyonu ölçümü sayesinde şikâyet olmasa dahi bir hastanın glokom şüphesi taşıyıp taşımadığı hakkında çok önemli ipuçları elde edilir. Halen günümüzde poliklinik muayene şartlarında en kolay ve en hızlı yapılabilen glokom tarama yöntemidir.

Resim 4: Göz tansiyonu ölçümü

Optik sinir başı (disk) muayenesi

Optik sinir başı (optik disk=papilla) muayenesi glokomun tanı ve takibinde en önemli muayene yöntemlerindendir. Optik disk, oftalmoskop denilen cihazlar yardımı ile ve bilgisayarlı görüntüleme yöntemleri kullanılarak incelenebilir. Tüm yöntemlerdeki amaç, optik diskte meydana gelebilecek değişiklikleri ortaya koymak ve glokom hasarında zaman içinde oluşabilecek ilerlemeyi izleyebilmektir. Bu bulguların tekrarlanabilir ve güvenilir olması, zaman içindeki değişikliklerin daha iyi izlenebilmesi için bilgisayarlı görüntüleme ve değerlendirme sistemleri geliştirilmiştir. Ölçüm değerleri cihaz içine daha önceden yerleştirilmiş glokomu olmayan şahısların sonuçları ile karşılaştırılarak normal-normal dışı yorumu yapılabilir.

Resim 5: Gözdibi muayenesi

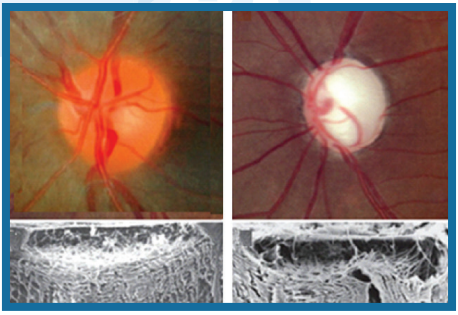

Resim 6: Solda sağlıklı optik sinir başı görünümü ve histolojik yapısı sağda glokomlu optik disk ve atrofik yapısı

Retina Sinir LiŞ tabakasının muayenesi

Glokomdaki hasarın temeli optik siniri oluşturan sinir lifi tabakasındaki kayıplardır. Retina sinir lifi tabakası kayıplarının optik diskte oluşacak kayıplardan daha önce oluşabildiği düşünülmektedir. Ancak bu tabakanın incelenmesi oldukça güçtür, çünkü retina saydam bir tabakadır, bu nedenle muayenelerde sinir lifi tabakasının ayrımı zordur. Özel ışık ve fotograf filmi teknikleri kullanarak bu tabakadaki kayıplar ortaya konulmaya çalışılmışsa da hem sonuçlar yetersizdir hem de zaman içindeki değişiklikler doğru bir şekilde tespit edilememiştir. Ölçümlerin standardize ve tekrarlanabilir olması için tıpkı optik disk analizinde olduğu gibi bilgisayar destekli görüntüleme yöntemlerine ihtiyaç vardır. Bu amaçla kullanılan yöntemler sayesinde (sinir lifi analizörleri) normal bireylerden elde edilen sinir dokusu kalınlık değerleri ile hastadan alınan ölçümleri karşılaştırılıp yorum yapılabilmektedir.

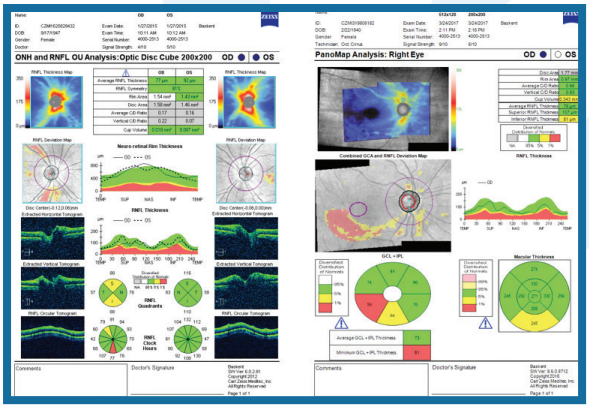

Resim 7: Optik koherens tomografi yöntemi ile retina sinir lifi kalınlıklarının ölçümü

Görme alanı tetkiki

Bir göze ait görme alanı o göz karşıya sabit bir noktaya bakar iken çevresinde görebildiği alan demektir. Bir göze ait görme alanında yer alan objeler hareket, büyüklük ve parlaklık gibi özellikleri ile tanınırlar. Görme alanı retina hassasiyetinin hasta ifadesine dayalı olarak ortaya konulması ile tespit edilir. Bu amaçla hazırlanmış ve perimetri olarak adlandırılan cihazlarda retinanın belirli bir bölgesi büyüklükleri, yerleri ve şiddetleri değişebilen ışıklı cisimlerle uyarılır. Retina hücrelerinin hassasiyet derecelerine göre üzerine düşen ışıklı objelere hastanın verdiği yanıtlar tespit edilir. Günümüzde bilgisayarlı otomatik perimetreler uyaranları kendi üretmekte, hasta yanıtlarını değerlendirmekte, içlerinde mevcut normal bulgularla karşılaştırarak yorum yapmakta ve ayni hastada zaman içinde oluşacak değişiklikleri izleyebilmektedir.

Çok yararlı bir alet olmasına karşın, bu muayene çeşidinde sizin uyumlu olmanız gerekmektedir. Çünkü test sırasında size devamlı bakmanız gereken bir nokta gösterilmekte, bu noktanın çevresinde yanan ışıkları görüp görmediğiniz sorulmaktadır. Gördüğünüzü ifade etmek için elinizdeki düğmeye basacaksınız. Düğmeye hatalı basarsanız veya gözünüzü sık sık oynatırsanız, testin sonucu hatalı çıkar. Testi hatalı yapıp yapmadığınızı alet bize basılı olarak verdiği dokümanda bildirmektedir. Hatalı testleri dikkate almamaktayız.

Görme alanınızı ölçen alete perimetri denmektedir. Bu alet sizin neyi görüp görmediğinizi bildirmekle kalmaz, yukarıda anlattığımız gibi yaş grubunuzdaki normal görme alanı eşiği ile sizinki arasındaki istatistiki farklılığı gösterir. Bir alanı görürsünüz, ama yaş grubunuzdaki normal ışık şiddetinden daha kuvvetli bir ışık ile görüyorsanız bu da hastalık lehine bir bulgu olarak değerlendirilir.

Resim 8: Bilgisayarlı görme alanı muayenesi

Burada unutulmaması gereken önemli bir teorik bilgi de vermemiz gerekiyor; görme alanı görme fonksiyonları ile ilgili tüm organlarımız hakkında bilgi verir, yani görme alanında bir bozukluk saptanması onun glokoma bağlı olduğunu söylemez, tüm bu organlardan birinin hasarlanmış olduğunu gösteriyor olabilir. Bu yüzden tanıyı koymak için, glokoma özgü görme alanı defektlerinden birini saptamamız gerekir.

Test mantığı sinir hasarını saptadığımız topografi aletindeki gibidir. İlk çekimde yaş grubunuzdaki normal veri tabanıyla sizi karşılaştırır, tekrar muayenelerde ise sizin önceki testinizle karşılaştırır. Eğer bir kötüleşme varsa kötüleşme hızınızın beklenen yaşam miktarınız ile kesişip kesişmediğine bakılarak kötüleşme hızınız belirlenir. Yazdıklarımızı bir örnek üzerinden açıklamak daha kolay olacaktır; siz 60 yaşındasınız ve görme alanında kötüleşme hızınız sizin görme fonksiyonlarında anlamlı bir düşüş olacağı yaşı 65 olarak gösteriyorsa, uygulanmakta olan tedavinizin yetersiz olduğu ve ağırlaştırılması gerektiğini anlarız. Başka bir örnekte, beklenen anlamlı görme fonksiyonu düşüşü 120 yaşınıza geldiğinizde olacaksa, uygulanan tedavinin yeterli olduğuna ve sürdürülmesi gerektiğine karar veririz.



Resim 9: Değişik evrede glokom hasarı olan gözlerde görme alanı kayıpları sol erken evre, orta yerleşik evre, sağ ileri evre glokomatöz alan kaybı

Kornea kalınlığı ölçümü ve önemi

Kornea kalınlığının ölçümü "pakimetri" olarak bilinir ve özel cihazlarla yapılır. Normal gözlerde merkezi korneanın kalınlığı yaklaşık 520-550 mikron arasıdır. Eğer kornea kalınlığı normalden daha fazla olursa göz içi basıncının ölçümü için uygulanacak baskılama kuvveti normalden daha fazla olacaktır ve bu durum göz içinde aslında mevcut olmayan yüksek bir basınç olarak ölçülecektir. Bu durum "oküler hipertansiyon" olarak bilinir ve korneanın kalın ve sert olmasına bağlıdır. Bu durumda göz içinde aslında yüksek basınç olmadığı için optik sinir hasarı oluşmaz. Ancak bunun tersi de mevcuttur. Yani kornea kalınlığı normalden daha ince ise (500 mikrondan daha az) kornea yumuşak olur ve ölçülen basınç normale göre daha düşüktür. Bu durum aslında göz tansiyon hastası olan bir kimsede yanlış tanıya neden olabilir ve hastalık gözden kaçabilir. Bu durum özellikle refraktif amaçla lazer tedavisi (Lasik, PRK) olmuş hastalar için ciddi bir sorundur. Bu nedenle kornea ölçümleri mutlaka yapılmalı ve ince kornealarda göz içi basınç ölçümleri bu amaçla üretilmiş özel göz içi basıncı ölçüm cihazları (tonometre) ile yapılmalıdır. "Pascal dinamik tonometresi" bu amaçla kullanılmakta ve ince korneali gözlerde daha doğru göz içi basıncı ölçülebilmektedir.

Göz tansiyonum normalden yüksek çıktı ama kornea tabakamın kalın olduğu söylendi. Bu ne demektir?

Göz tansiyon ölçümü glokom tanısında çok önemlidir, gereklidir ancak yeterli değildir. Çünkü göze ait bazı yapısal özellikler göz tansiyon ölçümlerinde hataya neden olabilir. Bunlardan en çok bilineni ön mercek tabakasının (kornea) kalınlığındaki değişikliklerdir. Doğumsal olarak kornea dokusu olması gerekenden kalın olursa ölçülen göz tansiyonu değerleri de olduğundan yüksek çıkar. Bunun tersi de doğrudur, ince kornealı insanlarda göz tansiyonu yanlış olarak düşük ölçülebilir. Bu durum özellikle glokom açısından risktir ve glokomun gizlenmesine, tanının gecikmesine neden olur. Bu nedenle kornea kalınlığını ölçen özel cihazlar (pakimetri) kullanılarak bu kalınlık değerleri ölçülmekte ve değerlendirilmektedir.

Glokomun tedavisi var mı?

Tedaviden kastımız bir ilacın belirli bir süre kullanımı, lazer uygulaması veya ameliyattan sonra hastalığın tamamen geçmesi ise maalesef glokomun tedavisi yoktur. Peki bizim uyguladığımız tedaviler ne işe yaramaktadır? Hastalığınızı durdurmaya, daha fazla kötüleşme olmasını engellemeye yönelik bir tedavi uyguluyoruz. Gerçekten glokom iseniz hayat boyu takip ve tedavi gerekir.

Glokomda tedavi seçenekleri

Glokomun tedavisindeki temel prensip görme sinirinin ve bu sinirin fonksiyonları olan periferik görmenin (görme alanı) ve görme keskinliğinin korunabilmesidir. Bu amaçla uzun zamandır glokom tedavisinde tıbbi, cerrahi ve lazer tedavisi seçenekleri uygulanmaktadır.
Glokomun en önemli risk faktörü olan göz tansiyonunun düşürülmesine

yönelik tedavi günümüzde de temel prensiptir. Son zamanlarda optik sinir beslenme yetersizliği ve hücre kaybına yol açan faktörlere yönelik tedavi konuları da gündeme gelmiştir. Ancak etkisi ölçülebilen ve takip edilebilen basınç düşürücü tedavi yine en önemli kriter olarak yerini korumaktadır. Ayrıca basınç düşürülmesinin zaten başlı başına optik disk beslenmesini arttırdığı kabul edilir.

Tedavi nasıl olacak?

Önce şunu söyleyelim herkes için geçerli bir tedavi modeli yoktur. Yani önce ilaç tedavisi, sonra lazer tedavisi, bu da yetersiz kalırsa ameliyat gerekir diye belirli bir sıralama yapamıyoruz. Glokomunuzun tipi, tansiyonunuzun yükseklik derecesi, göz siniri ve retinanızın durumu, yaşınız, yaptığınız iş, diğer hastalıklarınızın olup olmadığı, evde yalnız yaşayıp yaşamadığınız gibi birçok değişken tedavi planını etkiler. Başlangıç glokomu olan hafif hasarlı bir hastaya sadece bir ilaç başlanabileceği gibi ileri hasarlı gözlerde önce ameliyat da yapılabilmektedir. Glokom tipleri de tedavinin belirlenmesinde çok etkilidir. Bazı tiplerinde lazer ilk tedavi metoduyken bazı tiplerde lazer hiçbir işe yaramayabilir.

Tıbbi (ilaç) tedavisi

Göz içi basıncının düşürülmesi amaçlı tıbbi tedavide ya göz içi sıvısının yapımını azaltan ya da sıvının dışa akışını arttıran tedavi seçenekleri uygulanır. Bu tedavileri tıkalı bir su yolunun açılması (dışa akışın arttırılması) ya da musluğun kısılması (sıvı yapımının azaltılması) şeklinde düşünebiliriz. Sıvı yapımının azaltılması için eskiden beri kullanılan en önemli seçenekler topikal uygulanan "beta blokerler"dir. Özellikle daha önceki dönemlerde sık kullanılan bir grup olan miyotik ilaçlar (pilokarpin türevleri) dışa akım kolaylığını arttırır. Ancak bu grup ilaçlar uzun süre kullanıldığında göz bebeğinde küçülme yaptığı ve retina dekolmanı riskini arttırdıkları için günümüzde daha az kullanılmaktadır. Prostaglandin analogları

göz sıvısının dışa çıkışını farklı bir yoldan arttırarak basıncı azaltır. Günde tek doz kullanımı, etkinliği en önemli avantajıdır, ancak özellikle mavi-yeşil gözlülerde göz renginde koyulaşmaya neden olabilir. Günümüzde tıbbi tedavide sabit kombinasyon tipi ilaçlara giderek artan eğilim gözlenmektedir. Bu tip kombine ilaçlar birden fazla ilacı bünyelerinde barındırmakta, böylelikle günlük kullanım dozu azaltılarak hasta uyumu artmaktadır. Ayrıca sabit kombinasyon türü ilaçların basınç üzerindeki düşürücü etkisi ilaç bileşimleri ayrı ayrı kullanıldığındakine kıyasla daha iyi olmaktadır.

İlaç tedavisinde dikkat edilecek hususlar nelerdir?

Burada genellikle göz damlalarını kullanmaktayız. Seçeceğimiz damla göz basıncınızı düşürücü etkisinin yüksek, yan etkisinin en düşük olduğuna inandığımız damladır. Genellikle bir damla çeşidi ile başlanır. İlacın etkili olup olmadığını anlamak için 2 veya 3 hafta sonra ilacı kullanarak geleceğiniz bir gün tespit edilir ve göz tansiyonunuz bu kontrolde tekrar ölçülür. Hedeflenen basınca ulaşıldıysa ilacınız devam eder, ulaşılmadıysa başka bir ilaç veya ikinci ilave ilaç başlanır. İlaçların seçilmesinde önemli konulardan biri de sizin diğer hastalıklarınıza ve/veya kullandığınız diğer ilaçlar üzerine olumsuz bir etkilerinin olmamasına dikkat edilmesidir. Bu yüzden göz doktorunuza diğer hastalıklarınızı ve kullandığınız diğer ilaçları mutlaka söylemelisiniz.

Damlaları nasıl damlatalım?

Doktorunuzun söylediği saatte damlatmalısınız. Her ilacın etkinliğinin sürdüğü farklı saat aralıkları vardır. Bu sürelere uyulması gerekir. Örneğin günde iki defa damlatılacağı belirtilen damlanın etkinlik süresi 12 saattir, bu ifade damlanın etkinliğinin 12. saatten sonra azalacağını belirtmektedir. Bu yüzden sabah 10'da damlattığınız damlanın akşam 10'da

tekrar damlatılması gerekir. Damla damlatmayı unutmamanız için çeşitli yöntemleri deneyebilirsiniz; saat alarmı kurmak veya gün içinde hep aynı saatte yaptığınız bir aktivite ile ilişkilendirmek seçilecek yollar arasındadır.

Resim 10: Damla damlatma yöntemi ve punktum basısı

Bebeklerde ve çocuklarda damla nasıl damlatılır?

Bebek ve çocuklar damlanın yarattığı yanma ve batma hissi yanında, zorlamayla yapılan her davranışa doğal olarak verdikleri tepkiden dolayı gözlerini sıkarla, kapaklarını açmazlar. Hastalığın fark edilmesiyle oluşan psikolojik travmanın yanı sıra zorlamanın yaratacağı travma da tedavi sürecinin zorlaşmasına yol açabilir. Büyüklerde uygulanan üst ve alt kapağın açılarak gözün içine damlatılan damlanın çocuklarda daha sakin bir şekilde damlatılması tedavinin devamlılığı için zorunluluktur. Bunun için çocuk yatar pozisyondayken göz kapaklarıyla burun kökünün birleştiği yerdeki çukur alana büyükçe bir damla bırakın, çocuk göz kapaklarını açıp kaparken (siz buna zorlamayın, eninde sonunda bir şekilde çocuk göz kapağını açacaktır) ilaç göze girecektir. Bir damlanın %15'inin işe yaradığını, gerisinin akacağını unutmayın, panik olmayın.

Damlayı her seferinde kaç damla damlatalım?

Her uygulama zamanında bir damla damlatılmalıdır. Damlanın göze girdiği batma hissi ile anlaşılır. Emin değilseniz bir damla daha damlatabilirsiniz. Fazla damla damlatmanın sakıncası olabilir, sonuçta bu ilaçların göze ve vücuda zararlı etkileri de vardır. Fazla sayıda damlatmanız bu yan etkinin oluşma olasılığını artırır.

İki ilaç arasında ne kadar süre bekleyelim?

İki veya daha fazla ilaç kullanan hastalarımız iki damla arasında en az 5 dakika beklemelilerdir. Damlayı kullandıktan sonra gözlerin kapatılıp kapatılmaması önemli değildir.

Önce hangi damlayı damlatalım?

Aslında sıralamanın bir önemi yoktur, hangisi önce damlatılırsa damlatılsın fark etmez. Ancak bir karışıklığa yol açmaması için (çünkü birinci damlayı damlatıp 5 dakika bekledikten sonra bazen hangi damlanın damlatıldığı unutuluyor) ilaçların isimlerinin baş harf sırasına göre damlatılmasını öneriyoruz. Yani A ile başlayan ilaç önce B ile başlayan ilaç sonra gibi.

Reçetelerde yazan ifadeleri nasıl anlayacağız?

Reçetelerde ilacın isminin altında kaç kez damlatılacağı ve zamanı yazar. Örneğin 2x1 ifadesi damlanın günde iki kez damlatılacağını ifade eder. Bunlardan biri sabah diğeri de akşam damlatılmalıdır. Her ilacın belirli bir etkinlik süresi vardır. Az önce verdiğimiz örnekteki ilaç 12 saat etki edebiliyor anlamındadır. Bu yüzden sabah ve akşam damlalarını eşit aralıklar ile kullanmak gerekir. Bazen 1x1 ifadesi ile karşılaşılır. Bunun

yanında sabah veya akşam kelimesinin de olması gereklidir. “1x1 sabah” denilmişse günde bir kez ve sadece sabahları damlatılacak anlamı çıkar.

İlaç alerjisi nasıl anlaşılır?

Göz ve çevresinde oluşan rahatsızlıklardır. İlacın molekülüne veya saklama solüsyonuna karşı gelişebilir. Gözlerde kızarıklık, sulanma, kapaklarda pullanma ve şişlik oluşur. Kızarıklık ilaç damlatıldığında bir alerji belirtisi olmadan hafif derecede her ilaçla gelişebilir. Bu düzeydeki kızarıklıktan korkulmamalıdır, hatta hipotansif yağ grubundaki ilaçlarda hafif kızarıklık ilaca başlandıktan sonraki ilk ay boyunca bu düzeyde sürer. Alerji bulgusu olan kızarıklık bayrak kırmızılığında yoğundur, kendi kendine geçmez, devam eder. Böyle durumlarda doktorunuzla temas kurunuz, ilacın değiştirilmesi gerekebilir. Olay acil müdahale gerektirmediği için panik olmayın, acele etmeyin.

İlacın molekülünden ziyade saklama solüsyonuna karşı gelişen bir alerji varsa aynı grup ilaçların tek kullanımlık veya özel şişelere konulmuş saklama solüsyonsuz olan formlarıyla değiştirilmesi gerekebilir.

Hipotansif yağlar nasıl kullanılır ve yan etkileri var mı?

Tüm ilaçlar için geçerli olmak üzere, yan etki olasılığı bulunmayan ilaç yoktur. İlaç prospektüslerinde belirtilen yan etkiler, binlerce hasta üzerinde yapılan incelemeler sonucunda görülen (bir hastada dahi olsa yazılır) yan etkileri kapsar. Genellikle veya sizde olacağını anlatmaz. Doktor bir ilacı hastasına verirken olası faydalarını ve yan etkilerini düşünür ve faydasının tartışılmayacak kadar anlamlı fazla olacağına inanıyorsa o ilacı hastasının kullanmasını önerir.
Hipotansif yağlar grubunda bulunan ilaçlar, glokomun ilaç tedavisinde ilk

seçeneklerden biridir. Günde bir damla damlatılır. Vücut yan etkileri yok denebilir. Gözde her ilaçta olduğu gibi yanma, batma, sulanma ve kızarıklık yapabilir. Ayrıca iris de renk değişikliği, kirpiklerde kalınlaşma ve uzama, göz çevresinde deride koyulaşma olabilir. Keratit, sarı nokta hastalıkları ve üveitlilerde kullanımına dikkat edilmelidir, ancak kesinlikle kullanılmamalıdır diye bir kural yoktur.

Beta-blokerler nasıl kullanılır ve yan etkileri var mı?

Uzun zamandır glokomda tercih edilen birinci ilaçlar arasındadır. Gözde her ilaçta olduğu gibi yanma, batma, sulanma ve kızarıklık yapabilir. Astım gibi nefes darlığı hastalarında, kalp hastalarında, ağızdan beta bloker alanlarda dikkatli kullanılmalıdır. Güçsüzlük, iştahsızlık, cinsel isteksizlik, kalp atımında düzensizlik, kan basıncında değişiklik gibi yan etkiler doğurabilir. Günde iki kez sabah akşam veya sadece sabahları kullanılan formları vardır.

Adrenerjik agonistler nasıl kullanılır ve yan etkileri var mı?

Günde iki veya üç kez kullanılır. Gözde her ilaçta olduğu gibi yanma, batma, sulanma ve kızarıklık yapabilir. Ağız kuruluğu, kaşıntı ve vücut tansiyonunda düzensizlik yapabilir. Antidepresan ve MAO inhibitörü alanlarda kullanılmaması uygun olur. Bebeklerde kullanılmaması gerekir.

Karbonik Anhidraz İnhibitörleri nasıl kullanılır ve yan etkileri var mı?

Günde iki veya üç kez kullanılır. Gözde her ilaçta olduğu gibi yanma, batma, sulanma ve kızarıklık yapabilir. Ayrıca ağızda kötü bir tat bırakır. Bu ilacın ağızdan alınan tablet formu da vardır, potasyum kaybı, kan ve böbrek yetmezliği geliştirebilir.

Bir şişede iki ilaç formülünün bulunduğu solüsyonları kullanırken dikkat edilecek noktalar nelerdir?

Bu ilaçlarda aslında iki farklı ilaç vardır birlikte damlatıldıkları için kullanım kolaylığı sağlar. Basınç düşürücü etkileri tek molekül içeren ilaçlara göre daha fazladır.

İlaç tedavisini aksatmanız nelere yol açar?

Doktorunuz size ilacınızı reçete ettiğinde, evde tedavinin eksiksiz yapıldığını farz eder ve tedavinizi bu yönde ayarlar. Sadece muayene zamanları ilacını kullanıp diğer dönemlerde ilacının kullanımında tedbirsiz davranan bir grup hastamız maalesef var. Bu hastalarımızın muayene günü göz basınçları normal çıktığı halde glokomun ilerleyip ilerlemediğini anlamak için yapılan testler bozulur. Doktorunuz yanlış kararla verebilir. Hiç gereği yokken ameliyat kararı alınabilir. Bu yüzden evde belirtilen saatte ve sayıda ilacı kullanmanız çok önemlidir.

Glokomda lazer tedavisi

Glokomda lazer tedavisinde temel amaçlar ya göz içi basıncını düşürmek (tedavi edici) ya da koruma amacıyla yapılan lazer tedavi işlemleridir.
Tedavi edici maksatlı lazer yöntemi en sık olarak açık açılı glokom için uygulanan lazer trabeküloplasti (argon veya selektif lazer) yöntemidir. Amaç göz sıvısının dışa akımını arttırmaktır. Bu yöntemle elde edilen basınç düşmeleri özellikle yaşlı, ameliyatı kaldıramayacak durumdaki hastalarda bir müddet için basıncı kontrol altına alarak tedaviyi sağlar. Ön kamara açısındaki yapısal darlık nedeniyle akut açı kapanması krizine girmiş hastalarda kriz kontrol altına alındıktan sonra lazer kullanılarak gözün renkli tabakası üzerinde bir delik oluşturulur (Periferik lazer iridotomi). Bu tedavi kriz geçirmeye müsait gözlerde de koruyucu amaçla yapılabilir.

Göz içi basıncı herhangi bir sebepten dolayı çok artmış, yapılan tıbbi ya da cerrahi tedavilere yanıt vermeyen görmesi ileri derecede azalmış ağrılı gözlerde göz sıvısının yapım yeri olan dokuya yıkıcı etkili lazer ışınları uygulanabilir (Diot lazer siklofotokoagülasyon). Böylece doku tahrip olur ve göz sıvısının yapımı azalacağından tansiyon düşer. Ancak kontrolsüz yapıldığı takdirde gözün sönmesi tehlikesi vardır.

Glokomda cerrahi tedavi

Glokomun cerrahi tedavisi göz içi basıncının gün içindeki aşırı oynamalardan uzak tutacak şekilde göz içi sıvısının dışa çıkışına imkan veren yeni bir kanal açılmasına yöneliktir. Bu amaçla "trabekülektomi" en sık kullanılan yöntemdir. Ancak bu yöntemde göz içine girilmekte ve bir yarık oluşturulmaktadır. Vücudun tüm yaralara karşı savunma cevabı olan yara iyileşmesi sonucu bu açıklık zaman içinde kapanarak göz tansiyonu yeniden artabilir. Bazı özel ilaçlar kullanılarak bu kanalın uzun süreli açık kalması sağlanabilir. Uygulanan tedaviler yetersiz kaldığında göz içi sıvısını göz küresi dışına taşıyacak özel imal edilmiş tüpler (seton implantlar) göz içine yerleştirilebilir. Bu amaçla en çok kullanılanları Ahmed glokom tüpüdür.

Glokom ameliyatından sonra görmem artacak mı?

Hayır. Hatta genellikle ameliyattan sonra geçici bir süre kullanılan ilaçlara ve/veya ameliyatın özelliğinden dolayı görmede azalma beklenmektedir. Birinci ayda ameliyat öncesi görme düzeyine erişirsiniz. Görmem artmıyorsa bu ameliyatı neden olayım diye düşünmüş olabilirsiniz. Ameliyat glokomun yarattığı hasarı durdurmak için yapılır. Böylece gelecekteki kötüleşme önlenmiş olur.

Glokom ameliyatım ile gözümdeki hasar düzelecek mi?

Hayır. Göz sinirinde daha önce meydana gelmiş hasarların hepsi kalıcıdır. Ameliyat, hasarın durması veya ilerlemesinin yavaşlaması amacıyla yapılır.

Glokom ameliyatından sonra artık ilaç kullanmayacak mıyım?

Ameliyattan sonra ilaç kullanmamanız hedeflenir. Ancak hastalığınızdaki ilerleme sonucunda ileride tekrar ilaç kullanabilir, belki yeniden ameliyat olabilirsiniz. Tüm bu tedavilerin ortak amacı yaşamınızın sonuna kadar sizin "görüyor" olmanızı sağlamaktır.

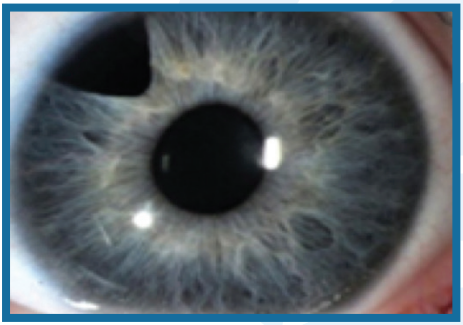

Resim 11: Akut glokom krizi geçirmiş gözde lazer iridotomi uygulaması

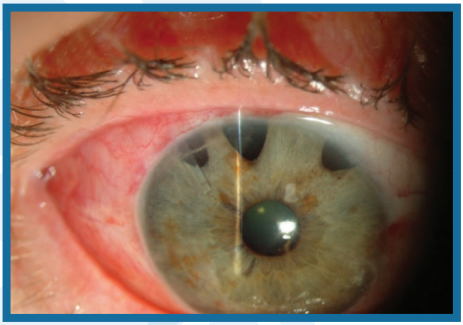

Resim 12: Tedavisi güç (tedaviye dirençli) glokomlu gözde diod lazer uygulaması

Glokom ameliyatının çeşitleri var mı?

Evet. Glokomun her tipine göre değişen teknikler var. Trabekülektomi, non-penetran glokom cerrahisi ve tüp yerleştirilen glokom ameliyatı en sık yapılan cerrahilerdir.

Trabekülektomi nasıl yapılıyor?

Çocuk değilseniz veya bir saat kadar sakin yatabilecek biriyseniz ameliyatınız sadece gözün uyuşturulması ile yapılacaktır. Aksi taktirde uyutularak da yapılabilir. Ameliyatta gözün beyaz kısmından girilerek tıkanan göz sıvısı kanallarınız açılır. Bu işlem bıçaklar ile yapılır, lazer kullanılmaz. Ameliyatın sonunda kesilen yerler tekrar özel iplikler ile dikilir. Ameliyattan belli bir süre sonra dıştan bakıldığında iz görülmez.

Glokomda alternatif tedaviler

Glokom tedavisinde yukarıda bahsettiğimiz ana tedavi yöntemlerine ilave olarak yardımcı tedavi şekillerinden de bahsetmek gerekir. Bu tedavi seçeneklerinin tüm disiplinlerce kanıtlanmış bir geçerliliği bulunmamaktadır. Glokomu tedavi edici etkinliği yukarıda belirtilen seçenekler kadar fayda sağladığı ispatlanmamıştır.

- Düzenli egzersiz
- Steroid kullanımından kaçınma (mümkün olduğunca)
- Aktif ve pasif sigara içiciliğinden uzak durma
- Besin ve solunum yolu alerjisi varsa kontrol altına alma.
- Uygun vitamin desteği ve çinko alımı
- Gingko alkaloidleri

Yaşam şekli, beslenme alışkanlıkları

Glokom tanısı almış olmak bir hasta için mutsuz bir haber olmakla beraber hasta normal yaşamını aksatmadan devam ettirmelidir. Amaç, hastanın tüm yaşamı boyunca bir başkasına ihtiyaç duymadan yaşamını sürdürmesidir. Hastanın tedavisini üstlenen hekimle yakın bir diyalog

içinde olması, ilaçlarını düzenli kullanması ve düzenli olarak kontrollerine uyması zorunludur. Bunun dışında hastaların bilmek istediği başka konular da olabilir.

Glokomlu bir hasta hayatta güzel olan herşeyden zevk almaktan vazgeçmemelidir, ancak burada en önemlisi ılımlı olmaktır.

Beslenme alışkanlıkları:

- Kahve-çay: Alımdan sonraki ilk birkaç saat içinde gerek kahve gerekse çay göz içi basıncında geçici bir artış yapabilir. Bu artış glokomu olmayan bir şahıs için önemli değildir. Glokom hastaları da bu tür içecekleri gün içinde dağılmış bölümler olarak alabilirler. Kısa süre içinde büyük miktarlarda sıvı alımı basınçta ani artışlara neden olabileceğinden sakıncalıdır.
- Alkol: Özellikle şarap (kırmızı) başta olmak üzere bir miktar alkol kalp ve dolaşım sistemi üzerinde koruyucu etkilidir. Glokomlu hastaların gözlerinde alkol alımına bağlı önemli bir sorun ortaya çıkmaz.
- Sigara: Sigara insan sağlığını tehdit eden en önemli risk faktörüdür. Uzun süreden beri sigara kullananlarda hiç kullanmayanlara göre yüksek göz tansiyonu daha sıklıkla rastlanır, ancak glokomun oluşumu için bire bir etkili bir risk faktörü olarak kabul edilemez.

Alışkanlıklar, spor ve egzersiz:

- Egzersiz: Düzenli yapılan egzersiz, uygun gevşeme ve yeterli uyku göz tansiyonunda azalmaya yol açar.
- Dalma: Sığ sularda yüzme ya da kısa süreli dalışların ciddi bir etkisi yoktur. Ancak ileri glokomlu hastaların uzun ve derin su dalışlarından kaçınmaları gerekir.
- Sıcak banyo, ılıca, sauna: Sauna ya da ılıcaların göz tansiyonu üzerinde zararlı etkileri yoktur. Hatta saunada kalanların göz içi basınçlarında 1 saat içinde normale dönen düşüşler izlenmiştir. Ancak tedavide pratik bir

yararı yoktur.

- Uçak yolculuğu: Atmosferik basınçta hzlı azalma göz tansiyonunda nispi bir artışa yol açabilir. Ancak uçak içindeki kabin basıncı ayarlandığı için zararlı bir etkisi görülmez. Ancak ciddi dolaşım problemleri olan glokom hastaları yine de doktorlarına bu durumu danışmalıdırlar.
- Nefesli müzik aletleri çalmak: Nefesli müzik aletleri kullanmak geçici bir artışa yol açabilir. Glokom hastalarının bu tip aletleri kullanmadan önce doktorlarına danışmaları gerekir.
- Araba kullanmak: Görme alanında ileri derecede daralması olan hastaların araba kullanmaları sakıncalıdır. Erken devrelerde özellikle karanlık adaptasyonları bozulduğu için akşam saatlerinde araba kullanımında kısıtlama getirmelidir.

Kontakt lens kullanımının glokom üzerine etkisi var mı?

Kontakt lenslerin göz tansiyonu üzerine direkt bir etkisi yoktur. Ancak basınç düşürücü etkisi olan ilaçların kullanımı kontakt lens altında birikim yapabilir. Bu tip damlaların kornea duyarlılığını azaltıcı etkileri de vardır, bu nedenle lens takılması sırasında istemeden oluşacak kornea yaralanmalarına neden olabilir. Kontakt lens kullanımı göz zarında birtakım değişikliklere neden olacaktır, bu durum glokom cerrahisi ileride gerekli olursa sonucu kötü etkileyebilir.

Gebelik ve lohusalık döneminde glokom ilaçları kullanılabilir mi?

Gebelik süresi içinde genellikle göz tansiyonu da azalır. Bu cinsiyet hormonlarının düzenleyici etkisinden kaynaklanır. Eğer hamilelik süresi içinde basınç artışı tespit edilirse, glokom yavaş ilerleyici bir hastalık olduğu için tedavi doğum sonrasına ertelenebilir. Ama hasta zaten ileri devre glokomlu bir hasta ise ya da basınç çok yüksek bulunursa o zaman tedavi

gereklidir. Hekim anne adayı ile kullanılacak ilaçların bebek üzerinde etkili olabileceğini konuşmalıdır. Hamilelik döneminde güvenle kullanılabilecek herhangi bir glokom ilacı tecrübesi yoktur.

LASİK (gözlükten kurtulmak için, miyop, hipermetrop ve astigmatlara yapılan ameliyat) olacağım glokom üzerine bir zararı var mı?

LASİK sonucu glokom olursunuz denemez. Ancak dikkat edilmesi gereken bazı noktalar var. LASİK ile gözünüzün kornea (gözün önündeki saydam tabaka) tabakası inceltilmektedir ve kırıcılığı değiştirilmektedir. Klasik yöntemler ile göz basıncınız bu ameliyattan sonra hatalı düşük çıkabilir, özel tansiyon ölçme aletleri kullanılmalıdır.
Göz tomografiniz LASİK'den önce çekildi ise daha sonrakiler ile mukayese etme olanağı ortadan kalkar. LASİK 'den sonra bir süre kullanmanız gereken kortizonlu damlalar göz basıncınızı yükseltebilir.

Glokomlu hastanın katarakt ameliyatı farklı mı olur?

Hayır. Ancak daha zor olur. Katarakt ameliyatı komplikasyonsuz yapılırsa, glokom üzerine olumsuz bir yük getirmez. Diğer kataraktlı hastalara göre daha erken dönemde ameliyat yapılması, hem komplikasyonları azaltacağı, hem de glokom muayenesi sırasında yapılan, hastalığın ilerleyip ilerlemediğini gösterici testlerde, kataraktın yaptığı yalancı kötüleşmeleri bertaraf edeceği için önerilmektedir. Özellikle kapalı açılı glokomda daha fazla olmak üzere katarakt ameliyatı göz basıncınızın düşürülmesinde olumlu bir etki de yaratabilir.

Glokomlu hastalara katarakt ameliyatında multifokal (uzak-yakın) göziçi merceği takılabilir mi?

Multifokal mercekler glokomsuz normal gözlerde dahi kontrast duyarlılığı (nesnelerin parlaklık ve netliklerini ayırt edebilme kabiliyetini) azaltır. Glokomlu gözde zaten düşük olan bu özellik nedeniyle bu tür merceklerin kullanımı önerilmez.

Katarakt ve glokom ameliyatı birlikte yapılabilir mi?

Özel bazı glokom tipleri ve ileri glokomlu hastalar hariç genellikle yapılabilir. Ancak katarakt ameliyatından sonra görülen erken dönemdeki görmedeki artış, birlikte ameliyatlarda daha geç kazanılabilmektedir. Bunun nedeni glokom ameliyatlarından sonra kullanılan bazı ilaçların görmeyi bozmasıdır.

Notlar:

Notlar:

Notlar:

Göz Tansiyonu Takip Kartı

Hasta Adı Soyadı :.....
Doktor Adı Soyadı :.....
Kullandığı İlaçlar :.....
.....

Tarih	C/D	Sağ	Sol

TOD
GLOKOM
BİRİMİ